Lane Medical Library

Aus der II. Universitäts-Klinik für Frauenkrankheiten und Geburtshilfe in München
Direktor: Kommissarischer Leiter Prof. Dr. Otto Eisenreich

Ein Fall von primärem Tubencarcinom

Inaugural-Dissertation

zur

Erlangung der Doktorwürde in der gesamten Medizin

verfaßt und einer

Hohen Medizinischen Fakultät der Bayerischen Ludwig-Maximilians-Universität zu München

vorgelegt von

Hans Rösch

München 1934
Universitäts-Buchdruckerei von Dr. C. Wolf & Sohn

Aus der II. Universitäts-Klinik für Frauenkrankheiten und Geburtshilfe in München
Direktor: Kommissarischer Leiter Prof. Dr. Otto Eisenreich

Ein Fall von primärem Tubencarcinom

Inaugural-Dissertation

zur

Erlangung der Doktorwürde in der gesamten Medizin

verfaßt und einer

Hohen Medizinischen Fakultät der Bayerischen Ludwig-Maximilians-Universität zu München

vorgelegt von

Hans Rösch

München 1934
Universitäts-Buchdruckerei von Dr. C. Wolf & Sohn

Gedruckt mit Genehmigung der Medizinischen Fakultät
der Bayer. Ludwig-Maximilians-Universität zu München

Referent:

Prof. Dr. Otto Eisenreich

Tag der mündlichen Prüfung:

9. März 1934

Meinen lieben Eltern gewidmet!


Digitized by the Internet Archive
in 2026

https://archive.org/details/IA40153312_0036

Im Vordergrund des Interesses bei den Neubildungen der Tube steht das primäre Tubencarcinom. Wenn es unter den Tumoren zwar der häufigste Tumor, so ist es doch als solches relativ selten. Manche Kliniken beobachten im Laufe mehrerer Jahrzehnte keinen derartigen Fall. Eine Statistik der Genitalcarcinome über Jahre hinaus an der Universitätsklinik in Bonn führte zur Erkenntnis, daß von 1361 derartiger Fälle nur 3 Tubencarcinome waren = 0,22 %. Immerhin wurde im Laufe des 20. Jahrhunderts eine stattliche Anzahl genau beschrieben, so daß sich das pathologisch-anatomische und das klinische Bild gut zeichnen läßt. Den bis 1931 in der Weltliteratur beschriebenen 301 Fällen stehen heute bereits 323 solcher gegenüber, von denen der vorletzte im Monat Februar, der letzte im Monat Mai 1933 an der Münchner Universitäts-Frauenklinik diagnostiziert wurde. Da durch die sich häufende Anzahl der bestimmt anerkannt und auch mikroskopisch sichergestellten primären Tubencarcinome die klinische Bedeutung derselben wächst, so sei es mir gestattet, über diesen letzten Fall eingehender am Schlusse dieser Arbeit zu berichten.

Als erster hat schon im Jahre 1861 Rokitanski auf das primäre Tubencarcinom hingewiesen, ohne jedoch den Beweis mikroskopisch erbringen zu können. Erst 25 Jahre später, im Jahre 1886, war es Orthmann, der derartige Neubildungen beschrieb und auch mikroskopisch sicherstellte. Viele Verfasser haben sich seit dieser Zeit bemüht, die Wissenschaft gerade über diese Art der Erkrankung zu orientieren und das Allgemeininteresse zu wecken. Ehe ich über den eigenbeobachteten Fall berichte, bringe ich das Notwendigste und Allgemeinwichtige über Aetiologie, klinische Diagnose, Diagnose, pathologisch-anatomisches Bild, Ausbreitung und Metastasen, Prognose und Therapie dieser Erkrankung.

Aetiologie.

Die Frage nach der Ursache des primären Tubencarcinoms, unter dem man sich heute fast allgemein einen autonomen, destruierenden Wachstumsexzeß des Epithels der Tubenschleimhaut vorstellt, fällt zusammen mit der Frage nach der Aetiologie des Krebses überhaupt. Etwas abschließend Bestimmtes läßt sich vorläufig auch heute noch nicht sagen. Die verschiedensten Dinge werden als ursächlich bezw. prädisponierend für die carcinomatöse Neubildung angesehen. Aber da, um mit Borst zu sagen, noch nie jemand einen ganz beginnenden Krebs gesehen hat, so kann über die Entstehung nichts ausgesagt werden.

Sänger und Barth waren es, die als erste die Entzündungstheorie aufstellten und als ursächlich für die Carcinom-Neubildung der Tube ansahen.

Die Momente, die Sänger und Barth zu ihrer Ansicht veranlaßten, lassen sich in anatomische und klinische einteilen.

A. Anatomische Momente:

1. Zeichen einer abgelaufenen oder noch vorhandenen Entzündung in der carcinomerkrankten Tube:
   a) kleinzellige Infiltration,
   b) Verschluß des Ostium abdominale,
   c) Verdickung der pars uterina tubae,
   d) Perisalpingitische Adhäsionen;
2. Zeichen einer abgelaufenen oder noch vorhandenen Entzündung in der Umgebung der Tube:
   a) an der Tube der anderen Seite,
   b) pelveoperitonitische Adhäsionen.

B. Klinische Momente:

1. Vorausgegangene Unterleibserkrankungen;
2. Sterilität.

Diese Entzündungstheorie hat in der Folgezeit viel Zustimmung, aber auch viel Widerspruch erfahren. Als Beweis für diese Theorie wurden später noch angegeben:

1. Nachweis von weiteren entzündlichen Residuen in der Tubenwand durch Hofbauer, Rosthorn;
2. Entstehung von Tubenca in Saktosalpingen.

Orthmann weist im Jahre 1906 darauf hin, daß gerade letzterer Fall sehr häufig sei. Von 86 Fällen sei die Neubildung 27 mal in einer Saktosalpinx entstanden, 10 mal in einer Tuboovarialzyste und 7 mal bei Atresie des Ostium abdominale. Das bedeutet, daß von 86 Fällen 44 mal = 52 % Entzündungsvorgänge nachzuweisen waren.

3. Tubencarcinom bei Tuberkulose, wie es von François angegeben wird.

Jener führt die carcinomatöse Neubildung „auf den immer wiederkehrenden Reiz, den die Ausscheidung der Tuberkelbazillen und ihrer Produkte auf die Epithelien, vielleicht auch auf das Bindegewebe ausübt“, zurück. Im Gegensatz dazu kommt P. Klein 1929 zu der Ansicht, daß die Erkrankung von Carcinom und von Tuberkulose in der gleichen Tube unabhängig voneinander verlaufen.

Die Einwände, die gegen die Entzündungstheorie erhoben werden, richten sich ihrer Einteilung nach genau gegen die Argumentationen von Sänger und Barth. So fanden Eckard und Zangemeister in dem von Carcinom ergriffenen Teil der Tube die Schleimhaut völlig intakt. Letzterer fand bei einem weiteren Fall zwar ein ver-

schlossenes Ostium abdominale, doch schien der Verschluß jünger zu sein als das Carcinom. Zur Frage der Sterilität der Tubenerkrankten weist Peham darauf hin, daß er bei 49 solcher Fälle gefunden habe, daß unter diesen 14 sterile Frauen waren, 17 einmal geboren hatte und der Rest bis zu 10mal geboren hatte. Allerdings weist er auch darauf hin, daß vorausgegangene Salpingitis gonorrhoischer Natur nicht immer Sterilität zur Folge haben müßte, wie er an einem Fall einer Puella publica beweisen konnte. Auch die Menopause wird als prädisponierendes Moment zur malignen Tubenneubildung angeführt.

Zangemeister hat gefunden, daß bei 44 Fällen 24 über 40 Jahre alt, 17 über 50 und nur 3 Fälle unter 40 Jahre alt waren. Zur Veranschaulichung der Häufigkeit der Fälle in der Menopause möge folgende Alterskurve dienen, die mit Benützung von Kurven von Baisch und Nürnberger gezeichnet ist.

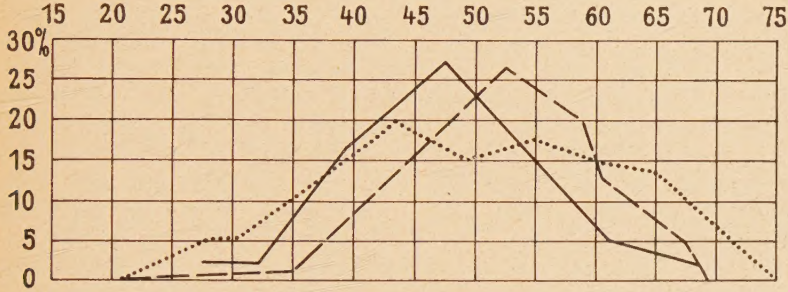

Alterskurve: prim. Tubencarcinom: ———
Collumca: — — —
Ovarialca: .....

Untersuchungen Boldonis haben ergeben, daß in der Menopause Veränderungen im Tubenepithel vor sich gehen und zwar in der Weise, daß die Zylinderepithelien ihren Flimmerbesatz verlieren und entweder andere Formen annehmen oder zu Grunde gehen. So ist nicht ohne weiteres von der Hand zu weisen, daß mit dieser Umwandlung eine maligne Degeneration verbunden werden könnte.

Klinische Diagnose.

Die Symptome des Tubencarcinoms bieten nichts charakteristisches. Symptome, die mit absoluter Sicherheit für das Vorhandensein eines Tubencarcinoms sprechen, sind auch heute noch unbekannt. Eine maligne Tubenerkrankung kann längere Zeit bestehen ohne irgendwelche Erscheinungen zu machen. Das ist dadurch zu erklären, daß die Ausbreitung im kleinen Becken widerstandslos erfolgen kann und erst spät Beziehungen zu Organen gewonnen werden, wobei dann Schmerz durch Druck auf die Umgebung (Blase oder Darm) entsteht. Deshalb kommt es häufig vor, daß Tubencarcinome als Zufallsbefunde

entdeckt werden, weil alle Tubencarcinome fast die gleichen Erscheinungen machen. Die häufigst wiederkehrenden Symptome, die man in allen Krankengeschichten wiederfinden kann, sind dreierlei Art, nämlich Schmerzen, Ausfluß und Blutungen. Wichtig scheint zu sein, daß diese Symptomentrias in dieser angegebenen Reihenfolge auftritt und nicht wie beim Uteruscarcinom, wo diese Symptome als Ausfluß, Blutungen und erst zum Schluß als Schmerzen ins Auge fallen. An der Tube treten diese Schmerzen frühzeitiger auf als beim Uterus, weil die enge Tubenwandung eher auf Spannungen und Druckschwankungen reagiert als der geräumigere Uterus. Lippschütz behauptet, daß diese Schmerzen nicht rein mechanisch, sondern durch aufgestaute Zerfallsmassen bedingt sind. Meist treten die Schmerzen auf der erkrankten Seite auf. Oft wurde festgestellt, daß diese Schmerzen beim Gehen, bei schwerer Arbeit, bei Nahrungsaufnahme oder beim Liegen leichter werden. Die Art und Stärke der Schmerzen wird als sehr verschieden angegeben, und zwar als krampfartig durch Contraktion der Tubenmuskulatur, dann als ziehend, drängend, stechend, drückend, bohrend, kolikartig, dauernd, anfallsweise, äußerst heftig und unbestimmt erkennbar. Es ist auffallend, daß sehr häufig klinisch auch Blasen- und Stuhlbeschwerden im Vordergrund stehen.

Als zweitwichtigstes Symptom gilt der Ausfluß, der ebenso wie der Schmerz fast in allen Fällen vorhanden ist. Er kann serös sein, wässerig, weiß, gelb, braun, rot, blutig, eitrig, fleischwasserähnlich, bernsteinfarbig, teerfarben usw. Für das Tubencarcinom wichtig erschien der Umstand, daß in vielen Fällen der vorher vorhandene weißliche oder gelbe Ausfluß plötzlich nach Wochen oder Monaten blutig oder bräunlich wurde. In 22 solchen Fällen deutete diese spätere Blutbeimengung daraufhin, daß dieser Ausfluß auf ein Tubencarcinom zurückzuführen sei. Die Menge des Ausflusses ist nicht maßgebend für die klinische Diagnose. Dagegen wurde beim primären Tubencarcinom des öfteren die periodische Entleerung größerer Flüssigkeitsmengen beobachtet und als Hydrops tubae profluens bezeichnet.

Das dritte Symptom, die Blutung, tritt im Gegensatz zu den beiden anderen seltener auf. Meist haben solche Blutungen den Charakter von Metrorrhagien, seltener von Menorrhagien. Meist wurde auf dieses unregelmäßige Auftreten von Blutungen wenig Wert gelegt, weil die befallenen Frauen im Klimakterium standen und diesem Auftreten keine gesteigerte Bedeutung beimaßen.

Zu diesen drei Hauptsymptomen gesellen sich gelegentlich als Nebensymptome die Zunahme des Leibesumfanges, Abmagerung, Kachexie, manchmal trat auch Fieber auf, seltener konnte Ascites nachgewiesen werden. Anaemien und die schon erwähnten Blasen- und Stuhlbeschwerden zeigten sich dagegen häufiger. Des öfteren kamen auch Patienten unter dem Bilde einer Peritonitis ad exitum, wo bei der Sektion ein erheblich fortgeschrittenes Tubencarcinom gefunden wurde, ohne daß je alarmierende Symptome zum Vorschein gekommen wären.

Diagnose.

Auf Grund der oben angegebenen, unspezifischen Symptome ergibt sich, daß naturgemäß die frühzeitige Erkennung eines Tubencarcinoms mehr als erschwert ist, ja daß man bei der Diagnose eines Tubencarcinoms nicht über einen mehr oder weniger großen Grad von Wahrscheinlichkeit hinaus kommt. In der Tat gibt es in der Literatur nur vereinzelte Fälle, wo ein primärer Tubenkrebs diagnostiziert wurde. Das Hauptgewicht bei der Diagnose ist vor allem auf die Feststellung einer Vergrößerung, Verdickung oder überhaupt einer Erkrankung der Tube zu legen. Wenn dieser Nachweis nicht erbracht werden kann, dann ist eine Diagnose unmöglich. Wie schwer das ist, geht daraus hervor, daß bei 104 Fällen von Tubencarcinomen nur in 43 Fällen die Tube überhaupt als erkrankt diagnostiziert wurde und nur in zwei Fällen die richtige Diagnose Tubencarcinom gestellt wurde. Eine Tubenentzündung kann durch Feststellung der Leucocytenzahl, der Blutsenkungsgeschwindigkeit und der Temperatur ausgeschlossen werden. Durch Palpation und durch bimanuelle Untersuchung ist es möglich eine Geschwulst im kleinen Becken zu diagnostizieren, aber ich möchte hinzufügen, beinahe ebenso unmöglich mit Sicherheit festzustellen, ob diese Geschwulst die Tube oder den Eierstock zum Ausgang hat. Selbst wenn tatsächlich einmal eine Geschwulst im kleinen Becken als Tubentumor erkannt wird, dann ist es meist trotzdem noch unmöglich weder aus Form, Größe oder Consistenz auf ein Carcinom zu schließen. Die Größe der carcinomatös erkrankten Tube wechselt von Pflaumen- bis Mannskopfgröße. Die Consistenz von weich zu hart über alle möglichen Zwischenstufen. Die Form von rund über eckig zur Ei-, Retorten- oder Wurstform. Ist es tatsächlich möglich einen Tubentumor zu diagnostizieren, so ist es sehr schwer, die Malignität zu beweisen. Eventuell vorhandener Ascites ist ein wertvoller Hinweis; er findet sich aber selten, Kachexie fehlt oft bis zum Tode. Nach Peham sprechen mittel- bis feinhöckerige Beschaffenheit des Tumors mit auffallend rascher Wachstumstendenz und ein braunrotes Punktat auch ohne nachweisbare Carcinomteilchen für Malignität. Kehrer schöpft Verdacht, wenn er eine nicht von Temperatursteigerung begleitete, zunehmende Verwachsung eines im Douglasschen Raume gelegenen weichen Tumors festgestellt hat. Nürnberger jedoch prägte den Satz um die von Franque, Zweifel, Falk und Gräfe festgelegten Erfahrungen auf eine einheitliche Basis zu bringen: Jede Geschwulst, die den Eindruck eines malignen Ovarialtumors macht, aber längliche Form besitzt, muß den Verdacht auf Tubencarcinom erwecken.

Hoffen wir, daß durch Beachtung dieses Satzes die häufigsten Fehldiagnosen auf Hydrosalpinx, Pyosalpinx, Ovarialcysten u. s. w. ausgeschaltet werden könnten und die richtige Diagnose bereits vor der Operation sicher gestellt wäre.

Pathologische Anatomie.

Das primäre Tubencarcinom, ein autonom, destruierender Wachstumsexzeß des Epithels der Tubenschleimhaut, kann jedoch auch in der Tubenwand vorkommen, wie mehrere Fälle zeigten, da man nicht so selten epitheliale Elemente auch hier gefunden hat. Diese stellen entweder fetal oder postfetal verlagertes Schleimhaut- oder Serosaepithel oder aber versprengte Epithelien des Urnierenganges oder Urnierenkörpers dar. An der theoretischen Möglichkeit, daß sich gegebenenfalles auch an der Tubenwand ein Carcinom entwickeln könnte, ist nicht zu zweifeln. Die Häufigkeit derselben scheint jedoch nicht sehr groß zu sein, da bis jetzt nur in einem einzigen Falle ein solches Wandcarcinom alveolären Charakters beschrieben wurde (Friedmann), wobei die Schleimhaut vollkommen intakt war.

Makroskopischer Befund.

Der Sitz des Tubencarcinoms ist vorwiegend das mittlere und das laterale Drittel, während nur in ganz seltenen Fällen der uterine Teil mitbetroffen ist. Es kann einseitig wie beiderseitig auftreten. Naturgemäß tritt die doppelseitige Entwicklung seltener auf als die einseitige, jedoch ist die beiderseitige Tubencarcinomzahl auffallend relativ hoch, wenn man bedenkt, daß in 254 nachweisbaren Fällen von Tubencarcinom 89 mal die linke Seite, 87 mal die rechte und 78 mal beide Tuben betroffen waren. Die linke und die rechte Tube waren also etwa gleich häufig erkrankt. Die Größe des Tumors schwankt zwischen Hasel- und Walnußgröße bei Zufallsbefunden und zwischen Kleinfaust- und Kindskopfgröße am Operationstisch. Die Volumenzunahme der Tube, die natürlich nicht rein maligner Herkunft zu sein braucht, ist in der Regel auch mit einer Gestaltsveränderung der Organe verbunden. In den meisten Fällen wurde die Gestaltsveränderung als wurst- oder walzenförmig beschrieben. Auch als Retorten- oder Okarinaform oder ähnlich einer Dünndarmschlinge wurde sie bezeichnet. Immer wird natürlich die Formveränderung der Tube davon abhängen, ob die Tube verwachsen ist oder nicht.

Die Oberfläche ist häufig ziemlich glatt oder in einzelnen älteren Fällen grobhöckerig, weil die Organe doch meist mehr oder weniger mit der Umgebung verlötet sind.

Die Konsistenz ist verschieden. Meist ist sie wohl weich, ja sogar fluktuierend, da es sich fast stets um bindegewebsarme, markige, zellreiche Carcinome handelt. Jedoch scheint diese Konsistenzverminderung mehr auf den abdominellen Teil der Tube beschränkt zu sein und in Richtung zum Uterus hin an Härte zuzunehmen. In den meisten Fällen wurde dieses mediale Drittel als derb, prall oder muskelhart bezeichnet.

Auf dem Durchschnitt des erweiterten Tubenlumens finden sich, je nach dem Stadium des Prozesses, entweder zerfallende struktur-

lose Massen, die nach Friedenheim einen detritusähnlichen und nach Kundrat einen breiähnlichen Charakter haben, oder noch stabile Geschwulstmassen, die einen zottig-papillären, blumenkohlartigen oder wie Stanka sagt, einen chorionfrondosumähnlichen Bau erkennen lassen.

Die Farbe ist meist weißlich-gelb, oder kann durch Blutungen bis zu schwarz-rot werden.

Die aus carcinomatösen Tubensäcken entleerte Flüssigkeit wird in den meisten Fällen als zitronengelb angegeben.

Mikroskopischer Befund.

Beim primären Tubencarcinom unterscheidet man heute 3 Formen:

1. Die rein papilläre Form, die sehr selten ist.
2. Die papilloalveoläre Form, die wohl die Hauptmasse aller mikroskopischen Befunde ausmacht.
3. Die rein alveoläre Form, die bis jetzt nur 12mal gefunden wurde.

Die rein papilläre Form ist dadurch charakterisiert, daß Epitheleinsenkungen in die Tiefe fehlen. Bei dieser Form, die von manchen Autoren als gutartig bezeichnet wird, finden sich dichtgedrängte weitverzweigte Papillen mit einem mächtigen Zottenwachstum, wobei es dann zu einem wirren Durcheinanderwuchern kommt, das das Tubenlumen vollständig ausfüllen kann. Man findet dabei polymorphe Epithelien mit vielgestaltigen Zellkernen und häufig atypischen Kernteilungsfiguren. Im allgemeinen läßt sich sagen, daß diese an und für sich seltenen Formen nur ein Früh- oder Übergangsstadium in der Entwicklung des Tubencarcinoms bedeuten.

Im Laufe der Zeit setzt dann ein Wachstum des Epithels in die Tiefe zu ein, aus der papillären Form wird die alveopapilläre Form. Das Tubenschleimhautepithel verliert seinen Flimmerbesatz, die Zellen werden größer, nehmen andere Formen an, es kommt zu karyolitischen Prozessen. Die Grenze zwischen Schleimhaut und Muskel wird verwischt und undeutlich, Epithelausläufer dringen in die Muskelbündel ein. Man sieht in den Gewebsspalten von Muskel und Bindegewebe die soliden epithelialen Krebszapfen weiterkriechen. Die einzelnen Zellen liegen in allen Formen dicht beieinander. Die Zellaggregate werden zu Zellkomplexen, die das Stroma verdrängen. In den Muskelfasern finden sich ganze Epithelschläuche, bandartig gewundene Zellzüge von alveolärem Bau und solide Zapfen. Manchmal entsteht ein maschenartiges, netzförmiges Bild, so daß es einem Medullarkrebs ähnlich sieht. Je nach Wucherung der einen oder der anderen Form ist dann das Bild mehr alveolär oder mehr papillär. Kehrers Ansicht, daß der mehr alveoläre Typus dem Spätstadium der carcinomatösen Neubildung entspricht, scheint sich damit zu bestätigen. Die gleiche Ansicht teilen auch Stolz, Orthmann und Küster. Es ist des

öfteren beobachtet worden, daß ein primärer Tumor fast rein alveolären Charakter trug, während seine jungen Metastasen rein papillären Aufbau zeigten. Ein Beispiel hiefür führt Orzechowski an.

Der rein alveoläre Krebs ist dadurch gekennzeichnet, daß es nicht zur Papillenbildung kommt oder nur zu Ansätzen einer solchen, während die alveoläre, adenomatöse Form der Wucherung mit einer solchen Schnelligkeit vor sich geht, daß dabei die papilläre in den Hintergrund tritt. Immerhin ist auch diese Form des Krebses nicht gerade häufig.

Einen Fall von Hasselhorst kennen wir noch in der Literatur, bei dem es sich um einen Schleimkrebs der Tube handelt. Obwohl an eine Metastase eines anderen Krebses gedacht wurde, konnte der primäre Krebs dazu nicht gefunden werden.

Örtliche Ausbreitung und Metastasen.

Wie jede andere Geschwulst ist das primäre Tubencarcinom zuerst nur eine rein örtliche Erkrankung. Man hat gefunden, daß diese Tubenkrebse ohne Metastasen, die also wahrscheinlich noch jüngerer Herkunft entstammten, meist papillärer Natur waren. Bei diesen Frühfällen papillärer Natur war ein Eindringen in die Tubenwand fast nie festzustellen, sondern das Wachstum ist nach dem Tubenlumen zu gerichtet, also nach einer Seite hin, nach der kein Widerstand besteht.

Verschiedene Umstände jedoch bewirken, daß dieser rein örtliche Charakter bald verloren geht. Man könnte unterscheiden eine örtliche Verbreitung der Carcinomzellen durch Fortkriechen oder Verschlepptwerden auf Lymph und Blutweg oder durch direkten Einbruch in benachbarte Organe, also durch schrankenloses Einwachsen und Durchwachsen der Tubenwand und Ausbreitung durch unmittelbaren Contakt auf Uterus und Ovar.

Die Metastasierung erfolgt ebenfalls meist auf dem Lymphwege, dann als hämatogene Metastasen und schließlich als Implantationsmetastasen in präformierten Hohlräumen. Es mag oft sehr schwer sein die Entstehung der vorhandenen sekundären Geschwulstherde festzustellen, weil die einzelnen Formen der Weiterverbreitung mit einander kombiniert sein können. Es scheint daher wesentlicher und empfehlenswerter zu sein, nicht seine Ausbreitungswege, sondern die befallenen Organe zu besprechen.

Die häufigste Metastasenbildung des primären Tubencarcinoms findet sich auf dem Lymphwege im Ovar. In 52 Fällen wurde bis jetzt ein Übergreifen auf die mit den Tuben fest verbackenen Eierstöcke festgestellt. Diese Zahl jedoch erstreckt sich sowohl auf die Fälle, in denen es sich um einseitige oder um doppelseitige Tubencarcinome handelt, auch auf die Fällle, in denen entweder nur ein Ovar oder beide, als auch auf die Fälle, in denen das gleichseitige oder das anderseitige Ovar erkrankt war. Das Verhältnis von einseitigem Tuben-

carcinom zum doppelseitigen steht in seinen Metastasen auf das Ovar bezogen wie 5 : 1. Eine hämatogene Aussaat wurde von Rossinski beobachtet, eine Implantationsmetastase von Ruge II. Eine Impfmetastase, die man sich technisch leicht möglich vorstellen könnte, wenn man zu diagnostischen Zwecken eine Probepunktion macht und dabei die Krebskeime am Bauchfell implantiert, konnte nicht sicher gestellt werden. Vor Probepunktionen wäre (nach dieser Anschauung) trotzdem zu warnen.

Am nächst häufigsten nach dem Ovar ist der Uterus von Metastasen betroffen. Er folgt in sehr geringem Abstand mit der Zahl 46. Auch der Darm war häufig der Sitz von Metastasen, bleibt jedoch mit der Zahl 14 weit hinter den vorhergehenden des Ovar und Uterus zurück. Immerhin ist es sehr interessant, daß in diesen beobachteten Fällen 2 mal der Wurmfortsatz von Carcinom befallen gefunden wurde (Tate 1910, Thaler 1916). Weiterhin fanden sich Ca-Metastasen 13 mal im Peritoneum, 11 mal im Netz, 3 mal im Mesenterium, 9 mal in der Blase, ebenfalls 9 mal im Beckenbindegewebe, 5 mal in der Leber und einmal in der Scheide. Eine carcinomatöse Erkrankung der Lymphdrüsen konnte in 27 Fällen beobachtet werden. In 22 Fällen handelte es sich um Erkrankung der glandulae iliacae, dann folgten die glandulae hypogastricae und sacrales und in je einem Fall die glandulae inquinales und supraclaviculares.

Prognose.

Das Tubencarcinom gilt allgemein als besonders maligne. Die uncharakteristischen Symptome, die dieser Krebs macht, und die dadurch bedingten Fehldiagnosen bringen die erkrankten Patienten allzuspät erst auf den Operationstisch, meist wohl erst in den weit fortgeschrittenen Stadien, sodaß die Prognose des primären Tubencarcinoms außerordentlich trübe und ungünstig erscheinen muß. Meist sind Metastasierungen bereits nach allen möglichen Organen hin und auf allen möglichen Wegen erfolgt, sodaß auch durch operativen Eingriff ein völliges Entfernen aller erkrankten Organe nicht mehr gewährleistet werden kann. Und bleibt auch nur ein winzig kleiner Rest zurück, so ist mit Sicherheit, wie bei allen Carcinomen, mit Rezidiven zu rechnen. Ja man kann sogar sagen, das Tubencarcinom neigt leicht zu Rezidiven, denn man hat sogar an der Operationsstelle solche gefunden. Die spätesten Rezidive fanden Brenneke und Zangemeister nach 3 Jahren, Bold und Vest nach 4 Jahren und Gerstenberg einen Fall sogar nach 5 Jahren. Daraus ergibt sich, daß von Dauerheilungen nur dann gesprochen werden kann, wenn mindestens Rezidivfreiheit von 5 Jahren besteht. Wie ungünstig die Erfolge beim primären Tubencarcinom sind, ergibt sich schon daraus, daß die primäre Operationsmortalität relativ sehr hoch ist. Von 200 Patienten starben im Anschluß an die Operation 16 = 7,5%.

Weiterhin sind in der ganzen Weltliteratur bis 1931 nur 4 Fälle

länger als 5 Jahre rezidivfrei bekannt. Und zwar konnte 1 Fall bis 5 Jahre, 2 Fälle bis 7 Jahre (Veit und Zweifel) und 1 Fall 9 Jahre beobachtet (Zomakion) und als rezidivfrei erkannt werden. Seitdem wurden von weiteren 19 Fällen 2 Heilungen festgestellt, nämlich von Jahkola 3 Fälle mit 2 Heilungen. Die anderen Fälle hatten Holland 9 und Rabinowitsch, Haselhorst, Soubeiran, Hirsch und Gupka je einen, Krekeler 2 Fälle.

Wenn nun tatsächlich unter 321 Fällen 6 Heilungen zustande kamen, so erstreckt sich deren Beobachtung doch nur auf verhältnismäßig kurze Zeit. Bekanntlich kommen beim Collumcarcinom eine ganze Anzahl von Rezidiven noch nach 5—10 Jahren zum Ausbruch. Wenn man hieraus auf das anscheinend noch bösartigere Tubencarcinom schließen darf, so erscheint zum mindesten Vorsicht geboten, alle derartigen Heilungen als dauernd zu bezeichnen und die Feststellung von Heilungen, welche mindestens 8—10 Jahre anhielten, erscheint besonders wertvoll. Ein solcher Fall ist jetzt von Franque gegeben, bei dem es sich um ein primäres, einseitiges Tubencarcinom handelt. Es gelang durch abdominale Totalexstirpation ohne Nachbestrahlung eine Heilung von 20jähriger Dauer zu erzielen. Trotz dieser Einzelerfolge ist allgemein die Prognose des Tubencarcinoms als äußerst ungünstig anzusehen.

Therapie.

Die beste Therapie ist zweifelsohne die radikale Frühoperation. Man wird um so mehr erreichen, je radikaler man vorgeht und je frühzeitiger der Eingriff vorgenommen wird, weil man nie feststellen kann, wie weit die Umgebung schon ergriffen ist. Theoretisch betrachtet muß sich das operative Vorgehen nach der Ausdehnung der Neubildung richten. Infolgedessen würde es Operationen geben, die sich von der einfachen Entfernung der Tube bis zur erweiterten Totalexstirpation des Uterus mit sämtlichen Adnexen und Ausräumung der Drüsen erstrecken. Diese theoretische Anschauung ist jedoch zu verwerfen. Es ist nie dem Wunsche eines Kranken auf Erhaltenbleiben eines Ovar oder einer Tube Rechnung zu tragen, weil, wie schon gesagt, die Ausbreitung des Carcinoms nicht erkannt werden kann. Es gibt nur eines, die erweiterte abdominale Totalexstirpation des Uterus und der Adnexe, wie sie Wertheim angegeben hat. Diese Radikaloperation wird man jeder Probelaparatomie anschließen können, bei der man ein Tubencarcinom gefunden oder auch nur den Verdacht auf ein solches hat. Weiterhin ist nach erkrankten Drüsen zu fahnden und eventuell vorhandene rücksichtslos zu entfernen. Nötigenfalls sind selbst Teilresektionen des Darmes vorzunehmen, falls eine Erkrankung desselben gefunden wurde. Wenn auch die bisherigen Heilungen auf Grund leichterer Arten von Operationen erzielt wurden, so darf das an der Tatsache nichts ändern, daß diese Dauererfolge mehr oder weniger als Zufallserschei-

nungen zu betrachten sind. Es werden sich bei dieser Art von Operation zwar immer große Schwierigkeiten ergeben, denn man wird in sehr vielen Fällen weitgehenden, durch vorangegangene Entzündungen erzeugten Verwachsungen begegnen, die natürlich in erhöhtem Maße die Gefahr von Nebenverletzungen mit sich bringen. Bei der großen Brüchigkeit der carcinomatösen, erkrankten Teile sollte man wenigstens versuchen durch gewandtes sorgfältiges Abdecken das Peritoneum von Krebskeimen und sonstigen septischen Metastasen frei zu halten. Auch die Operationswunde bedarf strengster Beobachtung, da die Gefahr eventueller Implantationsmetastasen nicht auszuschließen ist. An die operative Behandlung ist eine Bestrahlungstherapie anzuschließen bezw. eine prophylaktische Nachbestrahlung ins Auge zu fassen. Wann, Teutschländer und Thaler sind die Vorkämpfer dieser Idee und letzterer konnte auch trotz mangelhafter vaginaler Operation noch nach zwei Jahren Rezidivfreiheit beobachten. Er hat auch die Radiumnachbestrahlung empfohlen. Heute wird wohl meist die Radiumbestrahlung mit der Röntgenbestrahlung kombiniert. Die volle Cadosis kann abwechselnd von Vagina, Rectum, Bauchdecken oder Gesäß aus gegeben werden. Bei intensiver und gewissenhafter Ausführung dürften die eventuell noch vorhandenen lebensfähigen Keime völlig vernichtet werden. Von verschiedenen Seiten wurde auch die Bestrahlung ante operationem vorgeschlagen, weil hier der Körper noch abwehrfähiger, weil ungeschwächter sei. In den Fällen, die August Mayer beschrieb, soll durch diese Art der Behandlung die postoperative Peritonitis auf ein Minimum herabgedrückt worden sein. Eines ist gewiß, die Ansichten über die Bestrahlungstherapie sind noch so verschieden und umfochten, daß ich hier auf eine nähere Ausführung wohl verzichten darf und allgemein über die Behandlung des Tubencarcinoms der Meinung dahin Ausdruck verleihe, daß als einzige vorläufige Heilbehandlung nur die frühzeitige Radikaloperation in Frage kommt.

Eigenbeobachteter Fall.

Ich möchte jetzt einen Fall von primärem Tubencarcinom, der im Mai 1933 an der II. Universitätsklinik für Frauenkrankheiten und Geburtshilfe in München beobachtet worden ist, anfügen.

Es handelt sich um eine 53jährige verwitwete Lageristin B. B., die am 15. 3. 33 in die Klinik aufgenommen wurde.

Anamnese:

Periode mit 15 Jahren, regelmäßig, stark, 5—6 Tage dauernd, ohne Beschwerden. Vor einem halben Jahr verstärkte Blutungen. Durch einen Privatarzt wird eine Abrasio vorgenommen, die jedoch keinen Carcinomverdacht ergab. Weiterhin waren die Blutungen wechselnd. Letzte Periode im Anfang Februar 1933. Schwangerschaften: Kein Partus, kein Abortus.

Jetzige Erkrankung: Seit Juli 1932 bemerkt die Patientin ein Vollerwerden ihres Leibes. Es tritt allgemeine Appetitlosigkeit ein, vor Fleischspeisen wird Ekel empfunden. Konstant zunehmende Gewichtsverminderung. Erste Ascitespunktion Anfang Februar 1933. Am 16. 2. 1933 begibt sich die Frau in stationäre Behandlung in die I. Medizinische Klinik. Hier wird differentialdiagnostisch eine Abdominaltuberkulose erwogen. Eine erneute Punktion am 13. 3. 33 erbringt ebenfalls nichts Positives. Zwei Tage später kommt die Patientin zur Bestrahlung in die Frauenklinik.

Befund:

Portio klein, glatt, zapfenförmig. Uterus: Frauenfaustgroß, stark anteflektiert. Parametrium beiderseits frei. Im Cavum Douglasi fühlt man einen beweglichen, gut mannsfaustgroßen Tumor. Zusammenhang mit den Ovarien nicht einwandfrei nachweisbar.

Weiterer Krankheitsbericht:

Die Kranke hat am 13. 3. 33 ein Gewicht von 45 kg nach der Punktion. Sie wird bestrahlt und in 3 Wochen wiederbestellt. Erst am 27. 4. 33 erscheint sie wieder mit einem Gewicht von 56,5 kg mit Ascites. Im Anschluß an die erste Röntgenbestrahlung hohes Fieber. Resorptionstemperaturen. Internistisch wurde vor 8 Tagen erneut eine Ascitespunktion vorgenommen. Keine genaue Untersuchung des Ascites (Lymphocytenanreicherung). Allgemeinzustand gut. Untersuchung durch Professor Sänger. Resistenz im Douglas und mehr nach rechts zu, links freier. Wegen der Unklarheit der Diagnose wird Probelaparatomie angeraten. In den vergangenen 8 Tagen bereits wieder reichlich Ascitesnachbildung. Leib jetzt wieder hoch aufgetrieben. Aus diesen Gründen wird von weiterer Röntgenbehandlung zunächst Abstand genommen. Probelaparatomie: am 5. 5. 1933 ergibt ein Tubencarcinom links! An die Probelaparatomie wird sofort die Operation angeschlossen.

Operationsbericht:

Medianer Längsschnitt. Es fließen etwa 12 Liter dunkelgelber Ascites ab. Das Peritoneum ist verdickt. Links ein mannsfaustgroßer, etwas abgeplatteter Tumor, beweglich in den Douglas geschlagen. Die Tubenwand ist sehr dünn und gespannt. Am Douglasperitoneum befinden sich kleine Tumorknötchen. Wegen dieser peritonealen Aussaat und wegen der allgemeinen Kachexie begnügt man sich mit der Abtragung beider Adnexe. Peritonisierung. Der senil atrophische Uterus bleibt zurück.

Der weitere Verlauf war gut, das Allgemeinbefinden zufriedenstellend.

Bereits am 11. 5., also 6 Tage nach der Operation wird mit einer neuen Bestrahlung begonnen.

Am 6. 6., einen Monat nach der Operation beträgt das Gewicht der Patientin 48 kg.

Am 17. 6. äußert die Frau völliges Wohlbefinden, sie klagt lediglich über Kribbeln in den Beinen.

Gynäkologisch ergibt sich ein negativer Befund. Descensus der vorderen und hinteren Scheidenwand. Geringer weißlich-gelber Fluor. Portio klein und zapfenförmig. Das Collum elongiert. Uterus stark anteflektiert und beweglich. Das Parametrium ist ganz frei. Douglas ebenfalls ohne jeden tastbaren Befund. Narbe gut in Heilung. Die Pigmentation der bestrahlten Partien ist noch tiefbraun. Es ist keine Ascitesneubildung mehr eingetreten! Der restliche von der Operation zurückgebliebene Ascites ist völlig resorbiert.

Am 1. 7. ist das Gewicht auf 49,5 kg gestiegen.

Am 26. 9. wird die Frau entlassen mit einem Gewicht von 57,7 kg. Im weiteren erholt sich die Patientin langsam. Keine Ascitesbildung mehr. Es treten pleuritische Beschwerden auf im Anschluß an alte Narbenbildung nach Pleuritis exsudativa. Eine Röntgenaufnahme ergibt keine Pleurametastasen.

Entlassungsbefund:

Haut wenig pigmentiert auf Bauch und Rücken. Scheide mehr senil involviert. Uterus klein, beweglich, anteflektiert. Portio konisch glatt. Weder an den Parametrien noch an den Adnexen ein Tumor zu fühlen. Patient auch subjektiv beschwerdefrei. Starke Gewichtszunahme.

Am 15. 11. 1933 ist das Gewicht bereits auf 61,0 kg gestiegen.

Subjektiv: Häufige Schweißausbrüche. Schmerzen in der Leistenbeuge, die aber schon seit Jahren bestehen. Anhaltende Gewichtszunahme.

Gynäkologisch: Völlig negativer Befund. Geringer Fluor. (Starke Strahlenbelastung der vaginalen Schleimhaut.)

Am 5. 1. 1934 ist das Gewicht noch einmal um 4,0 kg auf 65,5 kg gestiegen. Es werden Schmerzen im linken Unterleib geäußert. Gynäkologisch erneut völlig negativer Befund. Parametrium und Douglas frei von Knoten. Uterus klein, in Steilstellung, wenig beweglich. Kein Descensus mehr.

Therapie: Optalidon, Phanodorm und Carbosot.

Die Strahlenbehandlung der Patientin ergab folgende Daten:

1. Am 15. 3. 1933 vor der Operation, mit Ascites:

Bestrahlungstechnik: Metalix Super T-Therapieapparat mit Müller Metwa, Metalix-Röhre mit Gitterkathode. Villard-Schaltung. Intensivbestrahlung nach Wintz. Abdominales und lumbosakrales Großfeld (300 qcm). Pro Feld 585 r (hautgemessene Strahlung). 40 cm FHD, 180 KV, 4 MAmp.

2. Am 12. 5. 1933 nach der Operation: (7. Tag post operationem).

Bestrahlungstechnik: Radio-Konstant der Firma Koch u. Sterzel in Witka-Schaltung. Müller Metalix-Röhre mit Gitterkathode. Fraktionierte Bestrahlung. Abdominales und lumbosakrales Großfeld 300 qcm.

40 cm FHD. 180 KV. 0,8 mm Cufilter + 1,0 mm Al, HWS mm Cu: 1,0. 4 MAmp. r/Min. 9,6. Auf abdominales und lumbosakrales Großfeld (300 qcm) in 3tägigem Intervall 2mal 350 r pro Feld. (Hautgemessene Strahlung.) Täglich nur ein Feld bestrahlt, dann ein bestrahlungsfreier Tag eingelegt.

Pathologisch-anatomischer Befund.

Makroskopisch:

Die Tube ist in ein retortenförmiges, okarinaähnliches Gebilde von Enteneigröße umgewandelt. Die Tubenwand ist außerordentlich dünn, aber noch nirgends sichtbar durchbrochen. Das ganze Innere der Tubenwand ist von markigen, gelblich-rötlichen Massen ausgefüllt. Die andere mitherausgenommene Tube ist unverändert. Beide Ovarien sind atrophisch.

Mikroskopisch:

Auf dem mit Hämatoxylin-Eosin gefärbten Querschnitt ist folgendes zu erkennen: Die äußere Wand der Tube besteht aus lockerem Bindegewebe, von weiten Gefäßen durchzogen. Glatte Muskulatur ist in der Tubenwand nicht zu erkennen. Unter der serösen Oberfläche befindet sich ein bräunliches Pigment zum Teil in Zellen eingeschlossen. (Siderophäre Zellen.) An Stelle der Schleimhaut finden sich rundliche Geschwulstzellen, die in Massen zusammen liegen. Ein papillärer Aufbau der Schleimhaut ist nirgends zu erkennen. Das in geringem Grade vorhandene Stroma ist entzündlich infiltriert. An einigen Stellen zeigt sich ein peritheliomartiges Wachstum der Geschwulst; längliche Zylinderzellen gruppieren sich um eine zentrale Achse aus Stromagewebe. Auf sie lagern sich die Geschwulstzellen in vielfacher Schicht auf. Die Geschwulst zeigt zum großen Teil einen soliden Aufbau. Die zentralgelegenen Geschwulstbezirke sind nekrotisch.

Am Schlusse meiner Arbeit ist es mir eine angenehme Pflicht Herrn Universitätsprof. Dr. Otto Eisenreich für die liebenswürdige Übernahme des Referates und Herrn Oberarzt Brakemann für die freundliche Durchsicht der Arbeit meinen ergebensten Dank zum Ausdruck zu bringen.

Lebenslauf.

Ich, Hans Rösch, geb. am 1. Mai 1908 in Neukirchen bei Sulzbach, Oberpfalz, als Sohn des Johann Rösch, besuchte das Gymnasium zu Amberg, das ich Ostern 1927 mit dem Zeugnis der Reife verließ. Dann studierte ich Medizin an den Universitäten München, Rostock und Graz. Im Sommer 1929 bestand ich die ärztliche Vorprüfung, im Spätherbst 1932 das medizinische Staatsexamen in München. Im Jahre 1933 begann ich das praktische Jahr. Bis 15. Oktober 1933 war ich dann am pathologischen Institut und bin seitdem am Krankenhaus links der Isar in München.

Literatur

1. Archiv für Gynäkologie, Band 148.
2. Baisch: Leitfaden der geburtshilflichen und gynäk. Untersuchung.
3. Berichte für die gesamte Gynäkologie.
4. Bültemann: Monatsschrift für Geburtshilfe und Gynäkologie, Band 57.
5. Dietrich, Alban: Neubildung der Eileiter.
6. von Franque: Zur Kenntnis des primären Tubencarcinoms. Monatsschrift für Geburtshilfe und Gynäkologie, 1928.
7. Gittelsohn: Über primäres Tubencarcinom. Monatsschrift für Geburtshilfe und Gynäkologie, 1928, Band 79.
8. Halban-Seitz: Biologie und Pathologie des Weibes.
9. Holland: Primäres Tubencarcinom. Zentralblatt für Gynäkologie, 1931, Band 15.
10. Hillebrand: Ein Fall von primär. Tubencarcinom.
11. Hirsch: Inauguraldissertation, Breslau 1931.
12. Kehrer: Zur Kenntnis des primären Tubencarcinoms. Monatsschrift für Geburtshilfe und Gynäkologie, 1908.
13. Klein: Fall von Carcinom und Tuberkulose der Tube. Zentralblatt für Gynäkologie, 1929, Band 29.
14. Martin: Erkrankung der Eileiter.
15. Nürnberger A.: Abhandlung über das primäre Tubencarcinom.
16. Lazarus: Strahlenbehandlung der Carcinome. Hefte der med. Klinik 1929.
17. Peham: Zeitschrift für Heilkunde, Band 24.
18. Sänger und Barth: Neubildung der Eileiter.
19. Orthmann: Zur Kenntnis der malignen Tubenneubildungen. Zeitschrift für Geburtshilfe und Gynäkologie, 1906, Band 58.
20. Thaler: Monatsschrift für Gynäkologie, 1922.
21. Veit-Stoeckel: Handbuch der Gynäkologie.
22. Zangemeister: Beiträge zur klinischen Chirurgie, Band 34.